

Das Glaukom (Grüner Star)

und seine Behandlung

Liebe Patientin, lieber Patient,

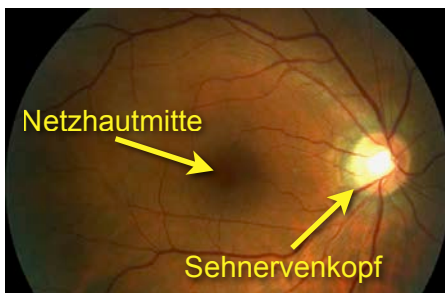
in der Sprechstunde Ihres Augenarztes wurde bei Ihnen ein Glaukom (Grüner Star) festgestellt. Mit dieser Broschüre möchten wir Ihnen erklären, worum es sich bei diesem Krankheitsbild handelt, wie es diagnostiziert und therapiert wird. Eine ausführliche Information über das Glaukom und seine Behandlung wird Ihnen helfen, das Krankheitsbild und seine Behandlungsmöglichkeiten zu verstehen. Weitere Einzelheiten und Fragen zu den Augenveränderungen wird Ihnen unser Team gerne ausführlich erklären.

Alles Gute!



Was ist ein Glaukom?

Das Glaukom (der Grüne Star) ist eine chronische Erkrankung, die zu einer fortschreitenden Schädigung des Sehnervs führt. Ein im Verhältnis zur Durchblutungssituation des Sehnervs zu hoher Augeninnendruck führt zum irreversiblen Verlust von Sehnervenfasern. Das Erkrankungsrisiko steigt vom 40. Lebensjahr an stetig, ca. 2% aller Menschen über 40 sind daran erkrankt. Das Glaukom ist eine der häufigsten Erblindungsursachen in den Industrienationen.



Die Nervenzellen der Netzhaut leiten die Sehinformation über feine Nervenbahnen zum Sehnervenkopf (**Papille**) und verlassen über den Sehnerv das Auge in Richtung Gehirn. Die Papille zeigt eine charakteristische Aushöhlung (**Exkavation**). Durch einen Glaukomschaden und dem damit verbundenen Absterben von Nervenfasern verändert sich das Aussehen der Papille, die Exkavation nimmt zu.

Wie entsteht ein Glaukom?

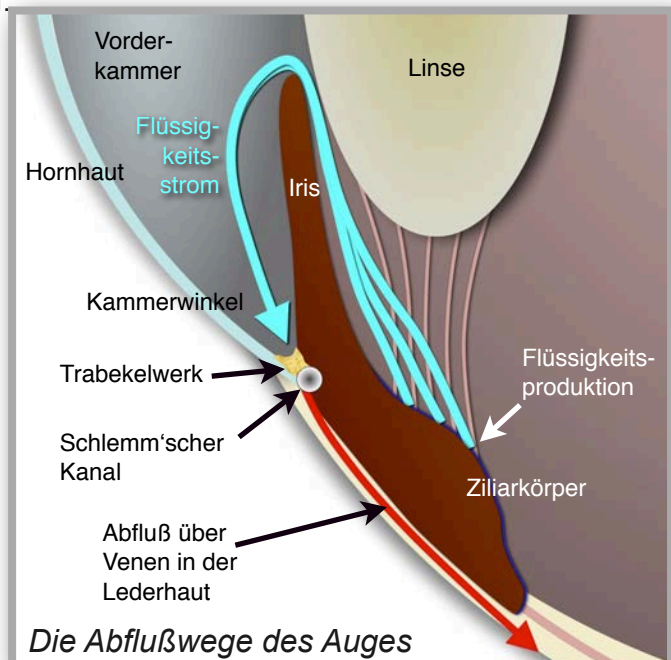
Das Auge ist in eine vordere und hintere Augenkammer aufgeteilt und wird von Augenwasser, dem **Kammerwasser** angefüllt. Dieses wird in der hinteren Augenkammer vom **Ziliarkörper** produziert, fließt von dort zwischen Linse und Regenbogenhaut (**Iris**) hindurch in die vordere Augenkammer und gelangt schließlich durch eine Art Schwamm (**Trabekelwerk**) und den feinen **Schlemm'schen Kanal** in den Blutkreislauf.

Beim klassischen chronischen Glaukom kommt es durch Alterungsprozesse im Trabekelwerk zu einer Abflußstörung in diesem schwammartigen Gewebe. Dies resultiert in einem Anstieg des Augeninnendrucks und damit der Ausbildung eines Glaukoms.

Risikofaktoren für die Entwicklung eines Glaukoms sind: genetische Belastung (Erkrankung eines Familienmitglieds), höheres Alter, hohe Kurzsichtigkeit (Myopie), Schlaf-Apnoe-Syndrom, Migräne, Gefäßerkran-

kungen und zu hoher oder zu niedriger Blutdruck.


Es gibt viele andere Formen des Glaukoms z.B. hervorgerufen durch Blockaden zwischen Iris und Hornhaut (Engwinkelglaukom), Gefäßneubildungen auf der Iris und im Kammerwinkel (neovaskuläres Glaukom) und Ablagerung von Protein im Kammerwinkel (Kapselhäutchenglaukom).



Das Glaukom – Diagnostik

Wie bemerke ich ein Glaukom?

Das Glaukom ist eine ernstzunehmende Erkrankung und vor allem deshalb so heimtückisch, weil der Patient über viele Jahre völlig beschwerdefrei sein kann, während



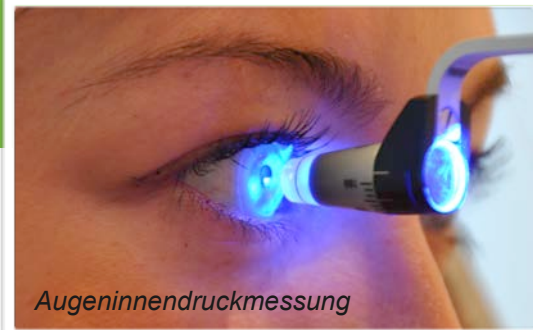Gesichtsfeldverlust bei Glaukom

der Schaden unerkannt fortschreitet. Erst spät, wenn das Glaukom schon weit fortgeschritten ist, merkt man einen zunehmenden Gesichtsfeldverfall mit Orientierungsproblemen. Es können bereits bis zu 40% der Sehnervenfasern irreparabel geschädigt sein, bis der Patient die Einschränkung bemerkt. Selten kommt es zu einem akuten,

sehr hohen Augeninnendruckanstieg (**Glaukomanfall**). Symptome hierfür können Kopfschmerzen, Schleiersehen, Augenrötung, bunte Ringe um Lichtquellen und auch Übelkeit sein. Diese seltene Sonderform des Glaukoms stellt einen Notfall dar, bei dem unverzüglich ein Augenarzt aufgesucht werden muß.


Früherkennung und Diagnose eines Glaukoms

Unbehandelt führt ein chronisches Glaukom zur Erblindung. Je früher ein Glaukom erkannt und behandelt wird, desto erfolgreicher kann ein Sehverlust vermieden werden. Die **Messung des Augeninnendruckes (Tonometrie)** ist sehr wichtig für die Früherkennung und Verlaufskontrolle eines Glaukoms. Der normale Augeninnendruck liegt zwischen 10 und 20 mmHg. Ein erhöhter Augeninnendruck muß aber nicht zwangsläufig zu einem Glaukomschaden führen, und auch bei



Augeninnendruckmessung

normalem Augendruck kann ein Glaukom vorliegen. Deshalb sind bei Verdacht auf ein Glaukom ergänzende Untersuchungsverfahren für die Diagnose wichtig. Mit der **Gesichtsfelduntersuchung (Perimetrie)** wird sowohl das zentrale als vor allem auch das periphere Sehen getestet. Eine photographische Dokumentation der

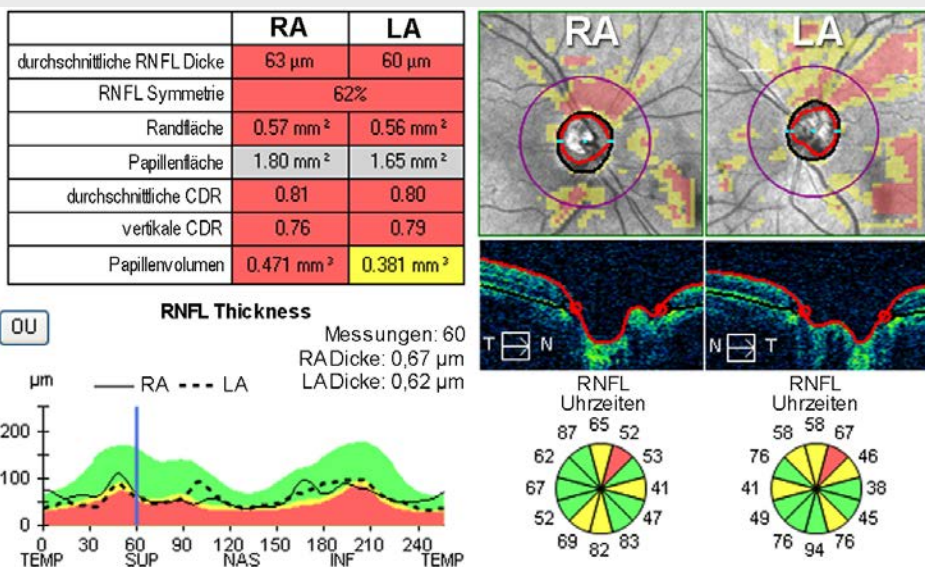


glaukomatöse Gesichtsfeldausfälle

Papille dient der Verlaufskontrolle. Ergänzend gibt es neuere laserbasierte Meßverfahren zur genaueren Dokumentation und Verlaufskontrolle: beim **HRT** werden mittels eines Laserstrahls die Oberfläche der Papille abgetastet und Form und Tiefe der Sehnervenaushöhlung vermessen. Noch aufschlußreicher ist die **optische Kohärenztomographie (OCT)** (siehe Kasten links unten), die hochauflösende Schnittaufnahmen des Sehnervenkopfes liefert. Mit dem OCT kann nicht nur die Exkavation genau beurteilt werden, es erlaubt auch eine exakte Vermessung der Nervenfaserschichtdicke. Damit kann der Verlauf exakt und objektiv kontrolliert werden. Diese Untersuchung stellt heute zweifelsohne den aktuellen Stand der Technik in der Glaukumdiagnostik dar.

Laservermessung der Nervenfaserschicht um den Sehnervenkopf:

Beidseits ist die Nervenfaserschicht dünner als normal, die Papillenexkavation ist vergrößert. Es finden sich an beiden Augen über mehrere Uhrzeiten mäßige Verluste (gelb) und bei 1 Uhr bereits ein Sektor mit starker Schädigung (rot)



Das Glaukom – Therapie I

Therapie des Glaukoms

Es gibt eine fast unüberschaubar große Zahl an Therapiemöglichkeiten für das Glaukom. Grundsätzlich gilt: je mehr Therapieoptionen desto weniger gut sind alle, so auch hier. Alle haben ihre Vor- und Nachteile, und die individuelle Wahl ist immer ein vorsichtiges Abwägen aller Faktoren: Druckwerte, bereits bestehender Gesichtsfeldverlust sowie Mißerfolg mit bereits verwendeten Therapiemaßnahmen. Ziel der Therapie ist es, nicht nur den Augeninnendruck zu senken, sondern vor allem einen fortschreitenden Sehverlust zu verhindern. Insofern ist das Kriterium für eine erfolgreiche Therapie primär nicht ein niedriger Druck, sondern ein Stillstand des Nervenfaserverlustes.

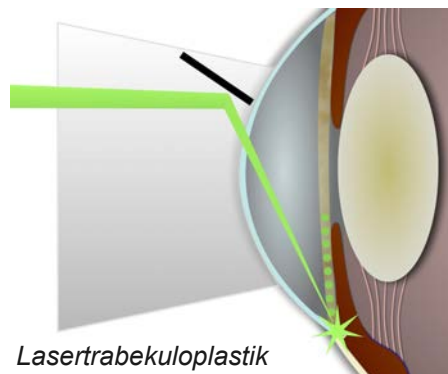
Drucksenkende Tropfen

Zunächst wird das Glaukom mittels verschiedener drucksenkender Augentropfen behandelt. Einige hiervon sollen auch die Sehnervendurchblutung verbessern. Die Medikamente können sowohl einzeln als auch in Kombination eingesetzt werden. Zusätzlich ist auch die Gabe von drucksenkenden Tabletten möglich, die sich aber nicht für eine Langzeittherapie eignen. Die Anwendung der Augentropfen muß konsequent, regelmäßig und zu den vorgegebenen Zeiten erfolgen, denn nur so kann eine Therapie erfolgreich sein.

Ist eine medikamentöse Therapie nicht mehr ausreichend wirksam oder bestehen ausgeprägte Unverträglichkeiten, kommen Laserbehandlungen oder eine Operation zum Einsatz.

Laserbehandlung

Es existieren mehrere experimentelle Ansätze, mit dem Laser neue Abflußwege zu schaffen. Keine Methode hat dabei aber bisher den Weg in die Praxis gefunden. Alternativ wird allerdings seit vielen Jahren versucht, mittels Laser das verstopfte Trabekelwerk zu straffen, um dort den Abfluß wieder zu verbessern. Ursprünglich wurde diese Behandlung viele Jahre mit einem grünen Laser (**ALT**) durchgeführt. Dabei wurde die innere Schicht des Trabekelwerks erhitzt und dadurch ein straffender Effekt mittels Vernarbung erzielt. Der drucksenkende Effekt war aber mäßig und meist nach wenigen Jahren verpufft. Seit einigen Jahren kommt darum ein „selektiver“ Laser (**SLT**) zum Einsatz, der ohne Erhitzung auskommt und Zellen im Trabekelwerk zur Regeneration anregen soll. Die Wirkungsweise ist unbekannt, auf alle Fälle wird in der Literatur über drucksenkende Effekte berichtet, die ungefähr in der Größenordnung der Tropftherapie liegen sollen. Die Langzeitwirkung ist nicht bekannt. Dieser SLT ist wohl eher keine gute Lösung für fortgeschrittene Glaukome, wird aber derzeit als Alternative zur täglichen Tropftherapie bei Patienten mit Erstdiagnose propagiert. Bei Patienten, die Tropfen nicht vertragen oder nicht nehmen, sicher eine Alternative.

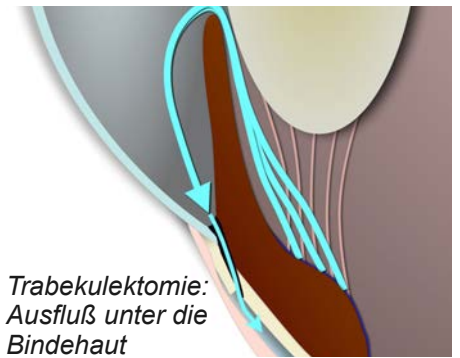


Lasertrabekuloplastik

Operationen bei Glaukom

Ziel aller operativen Methoden ist es, dem Kammerwasser neue Abflußwege zu schaffen. Auch hier gibt es, abhängig von Ausgangssituation und chirurgischem Erfahrungsschatz, wieder mehrere Methoden. In dieser Broschüre beschränken wir uns auf die Methoden, die in unserem Hause regelmäßig durchgeführt werden.

Trabekulektomie



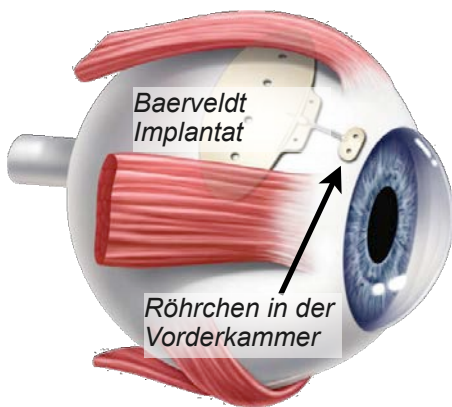
Trabekulektomie:
Ausfluß unter die
Bindehaut

Die Trabekulektomie gilt nach wie vor bei vielen Glaukomchirurgen als „Goldstandard“ der Glaukomchirurgie. Auch wir haben diese Operation in der Vergangenheit häufig durchgeführt. Bei dieser Methode wird eine Aussparung in das Trabekelwerk geschnitten und das Kammerwasser durch eine deckelartige Öffnung in der Sklera (Lederhaut) unter die Bindehaut geführt. Dort wird die Flüssigkeit resorbiert (im sogenannten „Sickerkissen“). Leider sind die Komplikationsrisiken bei diesem Eingriff recht hoch: zu niedriger Druck, Blutungen, Infektionen oder eine Vernarbung des Sickerkissens sind nicht selten. Deshalb wird diese Methode von uns und vielen anderen Glaukomchirurgen nur noch in Einzelfällen verwendet.

Operationen bei Glaukom (fortgesetzt)

Baerveldt-Implantat

Bei Glaukom-Ventilen wie dem Baerveldt-Implantat wird ein Drainageröhrchen aus Kunststoff in die Vorderkammer eingesetzt, welches das Kammerwasser in ein Kunststoffkissen ableitet, das hinter den Muskeln auf dem Augapfel liegt. Von dort wird die Flüssigkeit in die Augenhöhle abgeleitet und dort resorbiert.



Die Operation ist aufwendig und erfordert besondere chirurgische Erfahrung. Auch das Implantat ist recht teuer und wird nicht immer von den Krankenkassen getragen. Bisher wurde diese Methode darum vorwiegend bei Patienten eingesetzt, bei denen alle anderen Optionen ausgeschöpft waren.

Vor kurzem wurde jedoch eine 5-jährige Vergleichsstudie veröffentlicht, die zeigt, daß drucksenkender Effekt und Komplikationsraten mit denen der Trabekulektomie vergleichbar sind, die Reoperationsrate bei Baerveldt Implantaten jedoch niedriger liegt. Wir sowie viele andere Chirurgen verwenden darum derartige Implantate mittlerweile auch als Ersteingriff bei operationsbedürftigen Glaukomfällen.

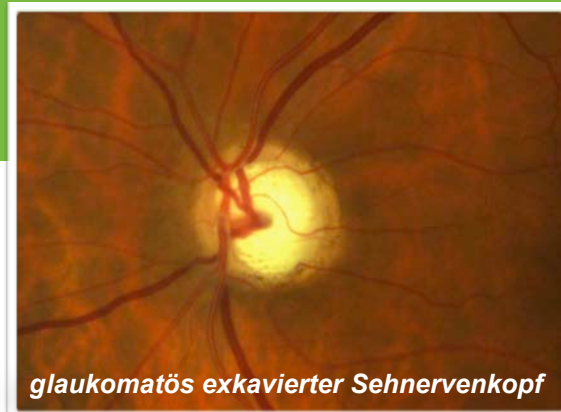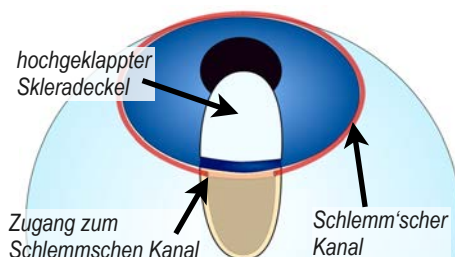
Viskokanalostomie und Kanalplastik

Diese beiden neueren Verfahren haben gemeinsam, daß das Innere des Auges nicht eröffnet wird. Man versucht vielmehr, den Abfluß aus der Vorderkammer in den Schlemm'schen Kanal zu verbessern. Aus diesem kann dann das Kammerwasser über die natürlichen Abflußkanäle zum Venensystem des Auges gelangen.

Die Vorteile liegen auf der Hand: Durch die Verwendung der natürlichen Abflußkanäle ist die Gefahr eines zu niedrigen postoperativen Drucks gebannt und damit das Risiko von Blutungen, die zur Erblindung führen können. Auch entsteht kein Sickerkissen, das bei der Trabekulektomie häufig vernarbt oder nach vielen Jahren Defekte entwickeln kann, die zu einer schweren und bedrohlichen Infektion führen.

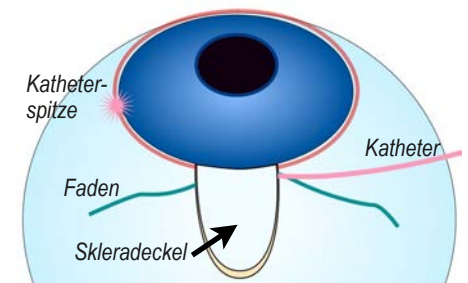
Als Nachteil hat sich erwiesen, daß diese Operationsmethoden ausgesprochen filigran und schwierig sind. Sie setzen voraus, daß es gelingt, den nur 0,1 - 0,3 mm großen Schlemm'schen Kanal zu finden, zu eröffnen und zu infundieren. Sie sind damit bisher nicht von allen Glaukomchirurgen angenommen worden.

Bei der **Viskokanalostomie** wird ein Skleradeckel geschaffen und hochgeklappt. Dann wird der Schlemm'sche Kanal eröffnet und mit einem zähflüssigen Gel gefüllt. Über ein Fenster in der




Hornhaut kann das Kammerwasser jetzt unter Umgehung des Trabekelwerks direkt in den Kanal abfließen. Der Deckel wird wieder fest vernäht.

Die **Kanaloplastik** – das neueste Verfahren – ist eine Modifikation der Viskokanalostomie. Auch hier wird ein Deckel präpariert und der



Schlemm'sche Kanal eröffnet. Dann wird ein 0,25 mm dünner Katheter zirkulär eingeführt. Eine blinkende Spitze zeigt an, wo sich das Ende gerade befindet. Wenn die Hornhaut einmal umrundet ist, wird ein Faden ans Ende geknotet und der Katheter unter Injektion eines viskosen Gels zurückgezogen und



der Faden unter Anspannung verknotet. Diese Maßnahmen sollen zum einen die natürlichen Abflußwege dehnen, ähnlich wie bei der Katheterisierung einer Herzkranzarterie, zum anderen sorgt der Faden für eine Aufstellung und Dehnung des Trabekelwerks, um auch hier die Abflußwiderstände zu reduzieren. Die natürlichen Abflußverhältnisse werden so wiederhergestellt.